



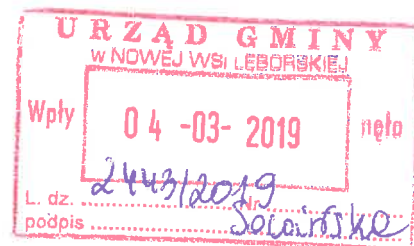
Lębork, 28.02.2019r.

INSPEKCJA WETERYNARYJNA

POWIATOWY LEKARZ WETERYNARII

W LĘBORKU

Izabela Filipionek



*Wpły
P. Filipionek
ma stopy pełne
do stopy w/w,
do stopy
półki
2019-03-05*

Według rozdzielnika

Nasz znak: PIW 08.071.7.2019

Dot. sprawy nr: GIWz-410-48/2019

pismo z dnia: 22.02.2019r.

Powiatowy Lekarz Weterynarii w Lęborku w związku z pismem Głównego Lekarza Weterynarii nr GIWz-410-48/2019 z dnia 22 lutego 2019 r. dotyczącym zgłoszeń przez inne Państwa Członkowskie UE nieprawidłowości w zakresie wysyłania z Polski do innych krajów Państw Członkowskich UE nieprawidłowo zidentyfikowanych świń informuje, co następuje.

Zgodnie z art. 17 ust. 2 pkt 3 ustawy o systemie identyfikacji i rejestracji zwierząt oznakowanie świń polega na wytatuowaniu świni numeru identyfikacyjnego albo założeniu na małżowinę uszną kolczyka z numerem identyfikacyjnym świni.

Zgodnie z informacjami uzyskanymi od innych Państw Członkowskich UE, zdarzają się sytuacje, że świni mają niewyraźny tatuaż, czego przyczyną mogło być używanie tatuownic z małą ilością tuszu, który nie spełniał standardów jakości. Znakowanie świń tuż przed wysyłką i bliski kontakt zwierząt podczas transportu również mógł się przyczynić do zmniejszenia czytelności tatuażów. Ponadto przyczyną nieprawidłowości związanych z identyfikacją świń mogła być gruba pokrywa włosowa oraz zrogowaciały naskórek zwierząt.

Zgodnie z przepisami zamieszczonymi w art.5(2) dyrektywy Rady 2008/71/WE, świnię muszą być znakowane za pomocą kolczyka lub tatuażu, umożliwiających określenie miejsca pochodzenia zwierząt (miejsce skąd świnię zostają wprowadzone do handlu) oraz umożliwiających dokonanie odniesienia do wszelkich dokumentów towarzyszących, które muszą wymieniać takie kolczyki lub tatuaż.



Mając na względzie powyższe, Powiatowy Lekarz Weterynarii w Lęborku zwraca się z prośbą o przeprowadzenie akcji informacyjnej wśród rolników hodujących świnie, aby do tatuowania świń używali dobrych jakościowo tatuownic oraz tuszy. Niedopuszczalne jest oznakowanie świń tylko przy użyciu tatuownicy uderzeniowej bez użycia tuszu oraz używanie tuszy w sprayu.

Dodatkowo, należałoby poinstruować rolników, aby w pierwszej kolejności decydowali się na identyfikację za pomocą kolczyków, a w przypadku, gdy nie ma możliwości zastosowania tej metody identyfikacji tj. w przypadku, gdy świnie już wcześniej zostały zidentyfikowane za pomocą kolczyków, zalecane jest znakowanie za pomocą tatuażu.

Powiatowy Lekarz Weterynarii
w Lęborku
Izabela Filiponek
lekarz wet.

Rozdzielnik:

1. Kierownik Biura Powiatowego Agencji Restrukturyzacji i Modernizacji Rolnictwa w Lęborku,
2. Wójt Gminy Nowa Wieś Lęborska,
3. Wójt Gminy Cewice,
4. Wójt Gminy Wicko,
5. Kierownik Powiatowego Zespołu Doradztwa Rolniczego w Lęborku
6. a/a.

